



# Akí sme boli...

## intervenčná rádiológia

Matej Vozár



# 2009 - 2014

- **Zabehnuté elektívne programy EVL:**

- PAO DKK vrátane techník subintimálnej rekanalizácie extenzívnych CTO, BTK intervencií a intervencií pedálnych aa. vrátane retrográdnych rekanalizácií
- Karotický stenting s embolorotekciou, stenting vertebrálnych tepien, intrakraniálne rekanalizácie symptomatických lézií, subclavian steal syndróm
- Aortálny endografting (EVAR, TEVAR) plne perkutánnym prístupom
- Renovaskulárna hypertenzia (RAS) a abdominálna angína
- Rezistentná hypertenzia – renálna denervácia (RDN)
- Embolizačná liečba aneuryziem, AVM, krvácaní, endoleakov po EVAR

# 2009 - 2014

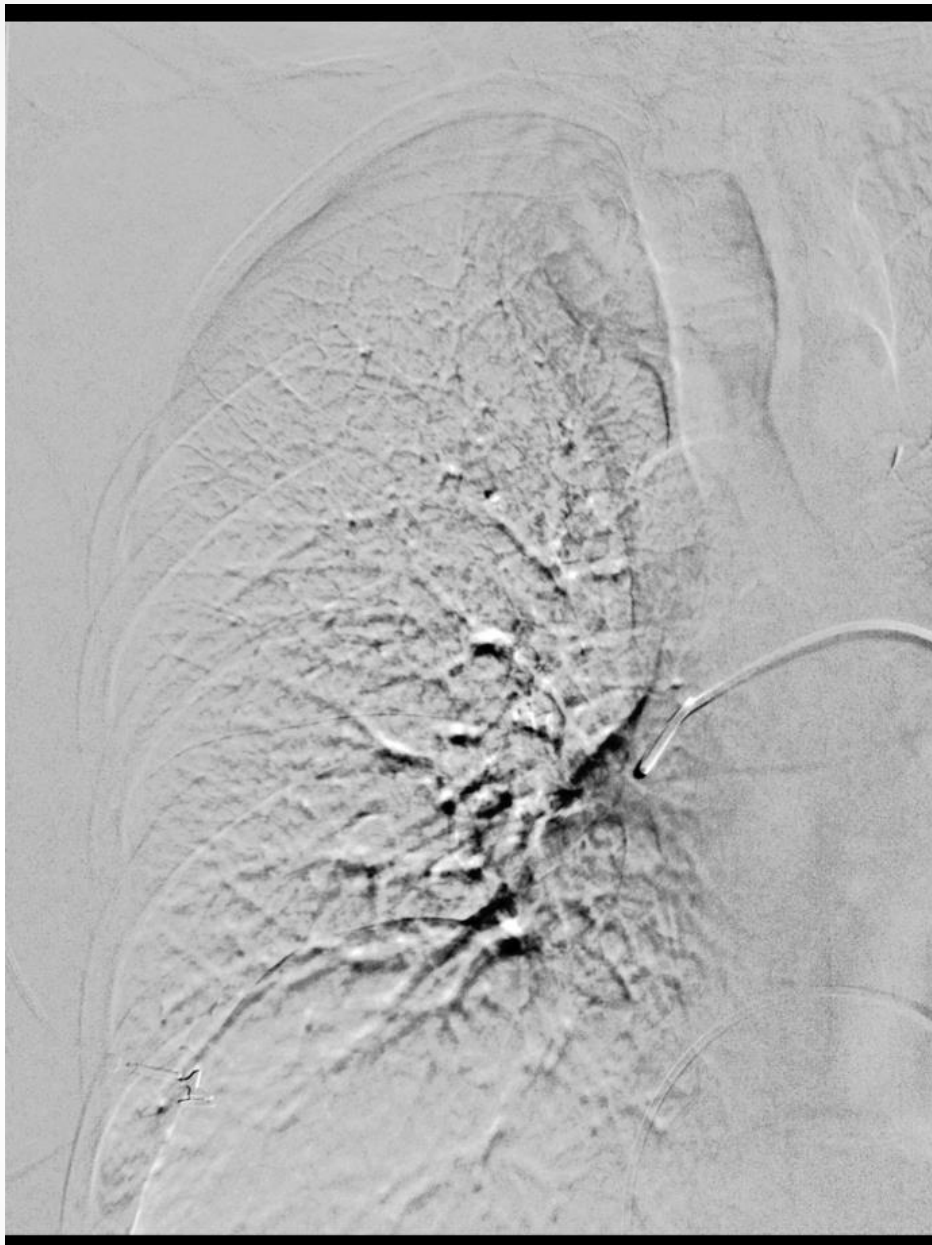
- **Zabehnuté akútne (24/7) programy EVL:**
  - Akútnej končatinovej ischémie – farmakomechanická trombektómia, lokálna i.a. trombolýza
  - Akútnej extenzívnej HVT – ultrazvukom akcelerovaná trombolýza, trombektómia
  - Akútnych aortálnych syndrómov (EVAR, TEVAR) – disekcie, PSA, posttraumatické krvácania
    - Plne perkutánny prístup

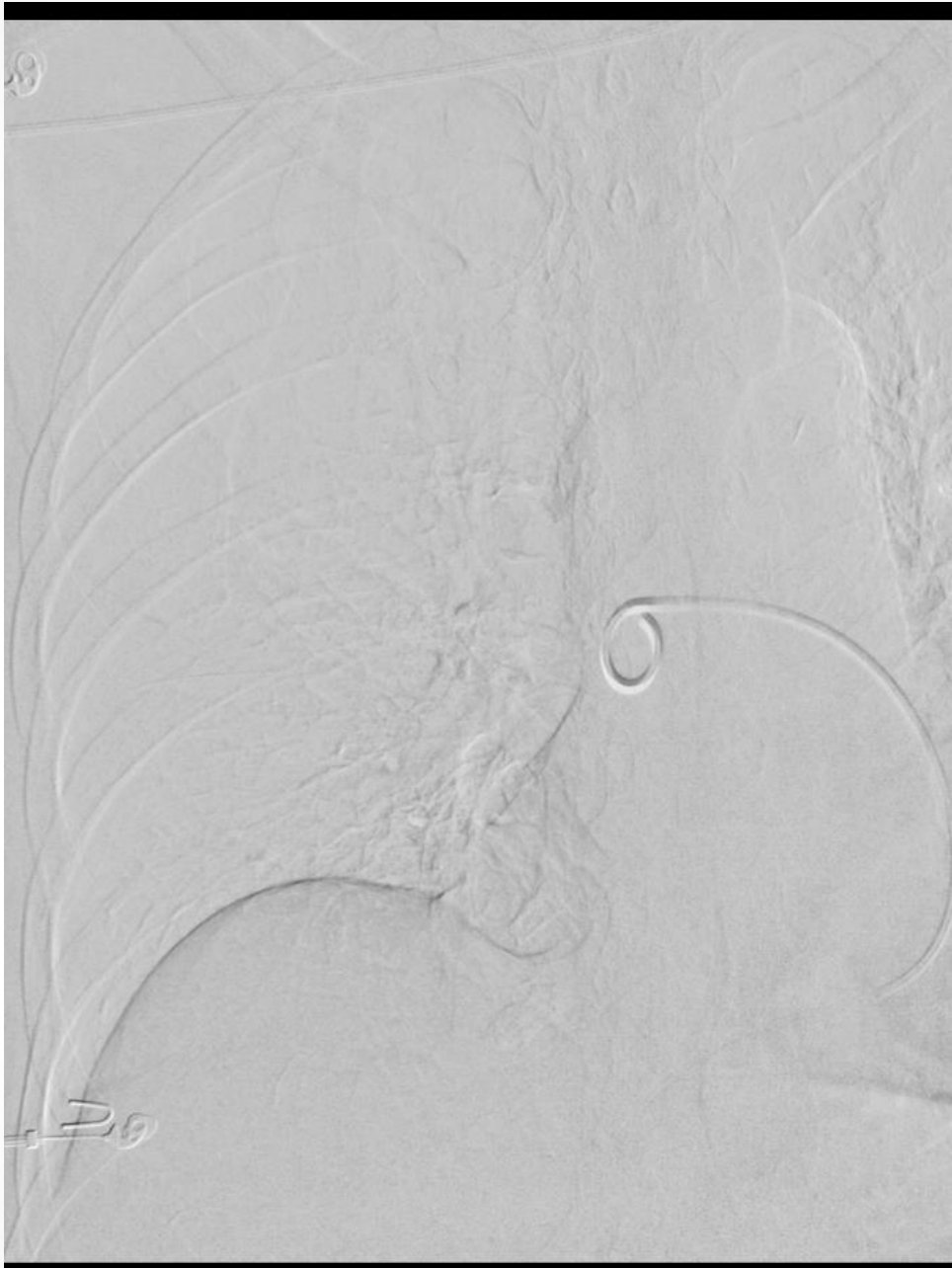
# 2015 - 2016

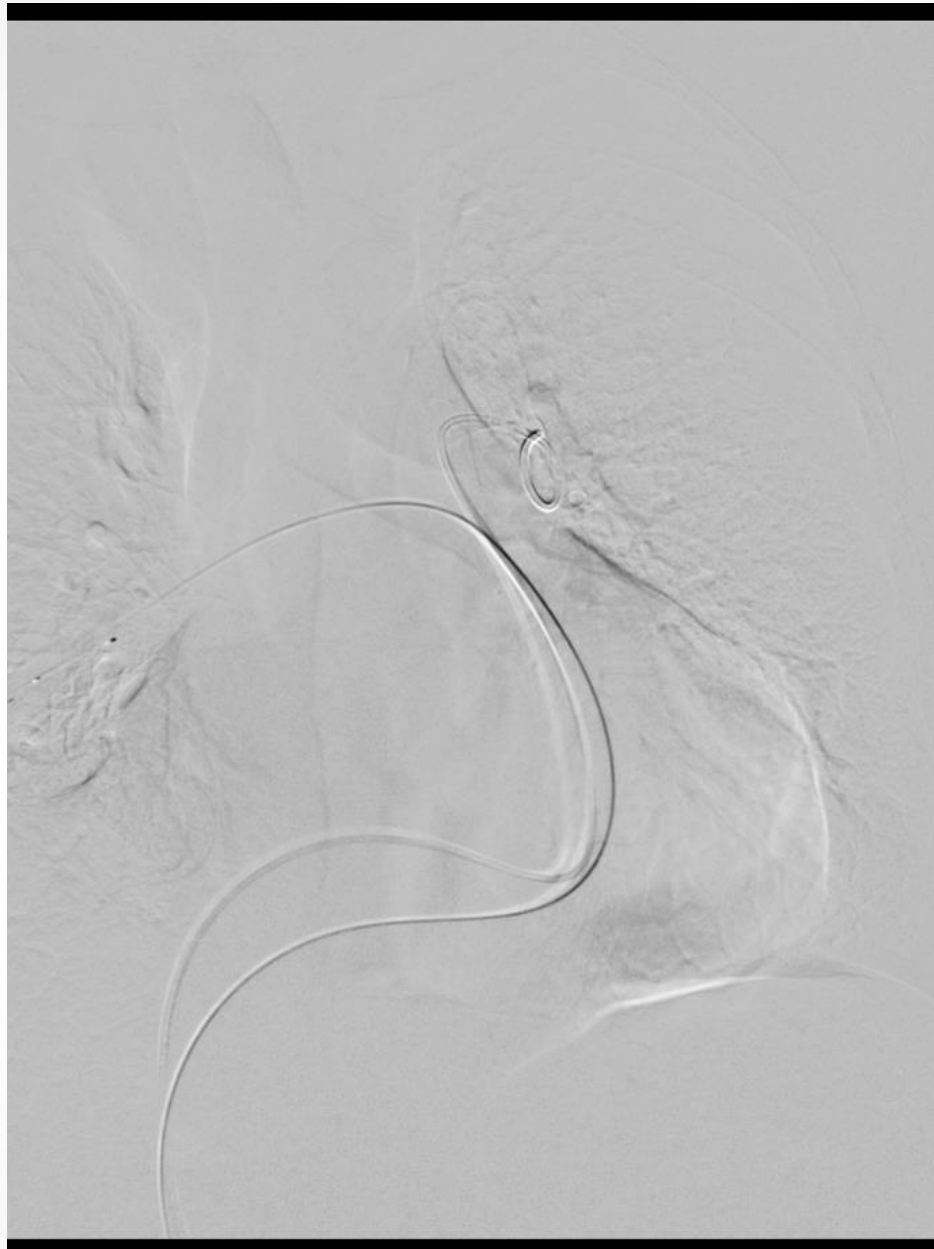
- **Nové akútne programy (24/7) EVL:**
  - Masívnej a submasívne pľúcnej embólie – ultrazvukom akcelerovaná trombolýza
  - Ischemická CMP pri uzáveroch veľkých mozgových tepien - stenttrombektómia

# Ultrazvukom akcelerovaná trombolýza PE

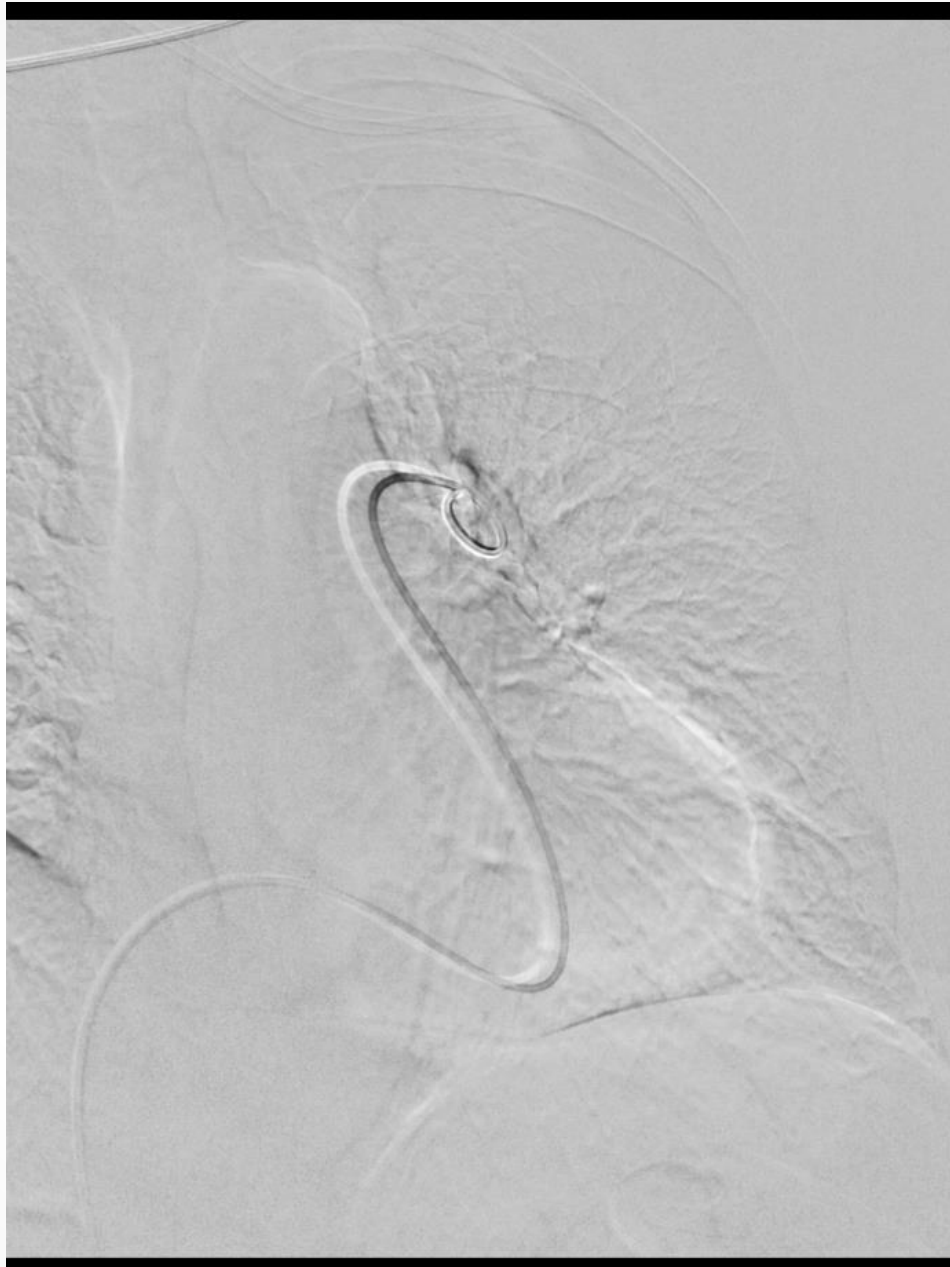
- **Masívna** (high risk) a **submasívna** (intermediate-high risk) PE
- Pri zlyhaní resp. kontraindikácii celkovej TL
- 14 pacientov
- 93% klinická úspešnosť
- 0% mortalita/3 m





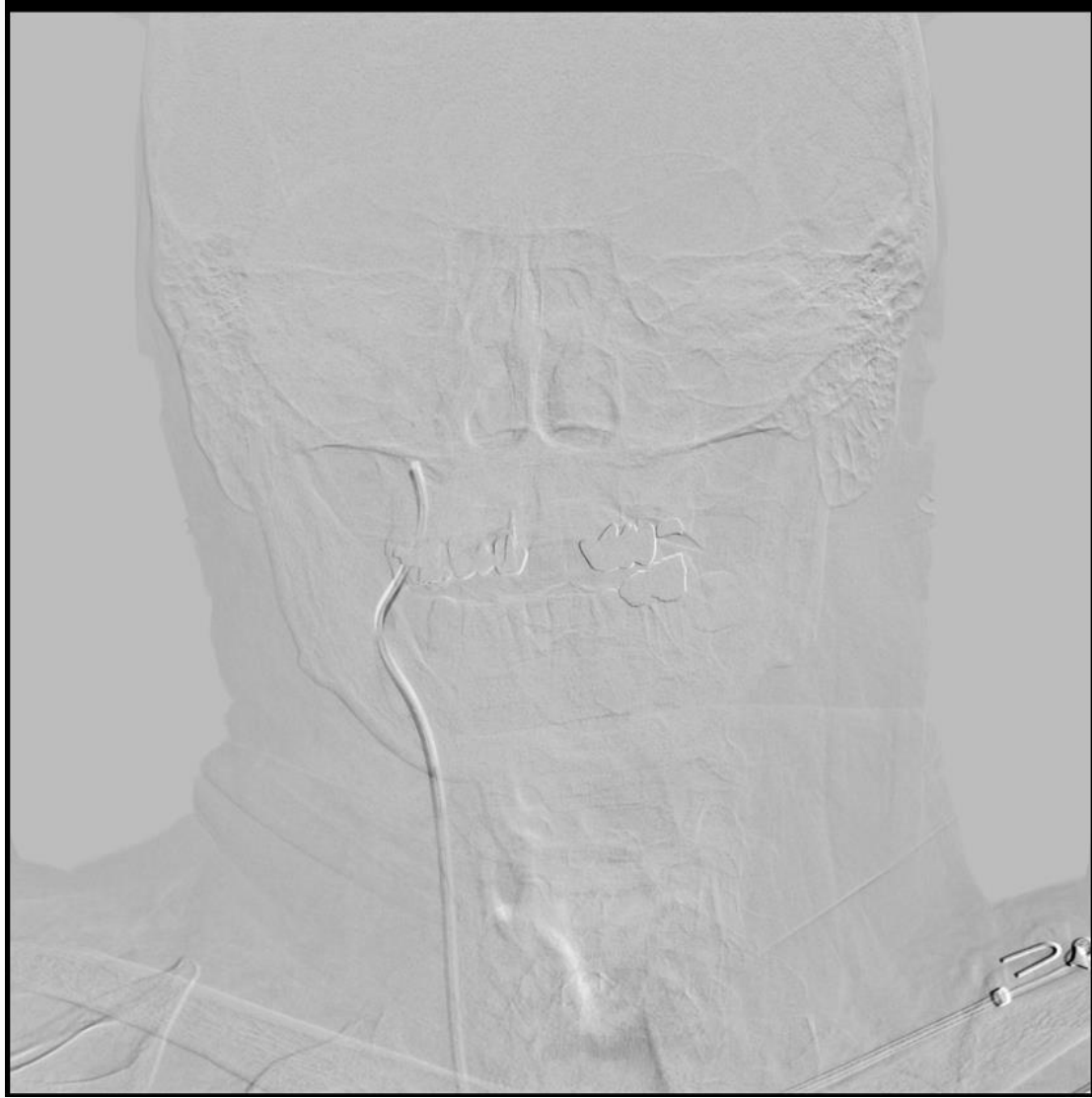

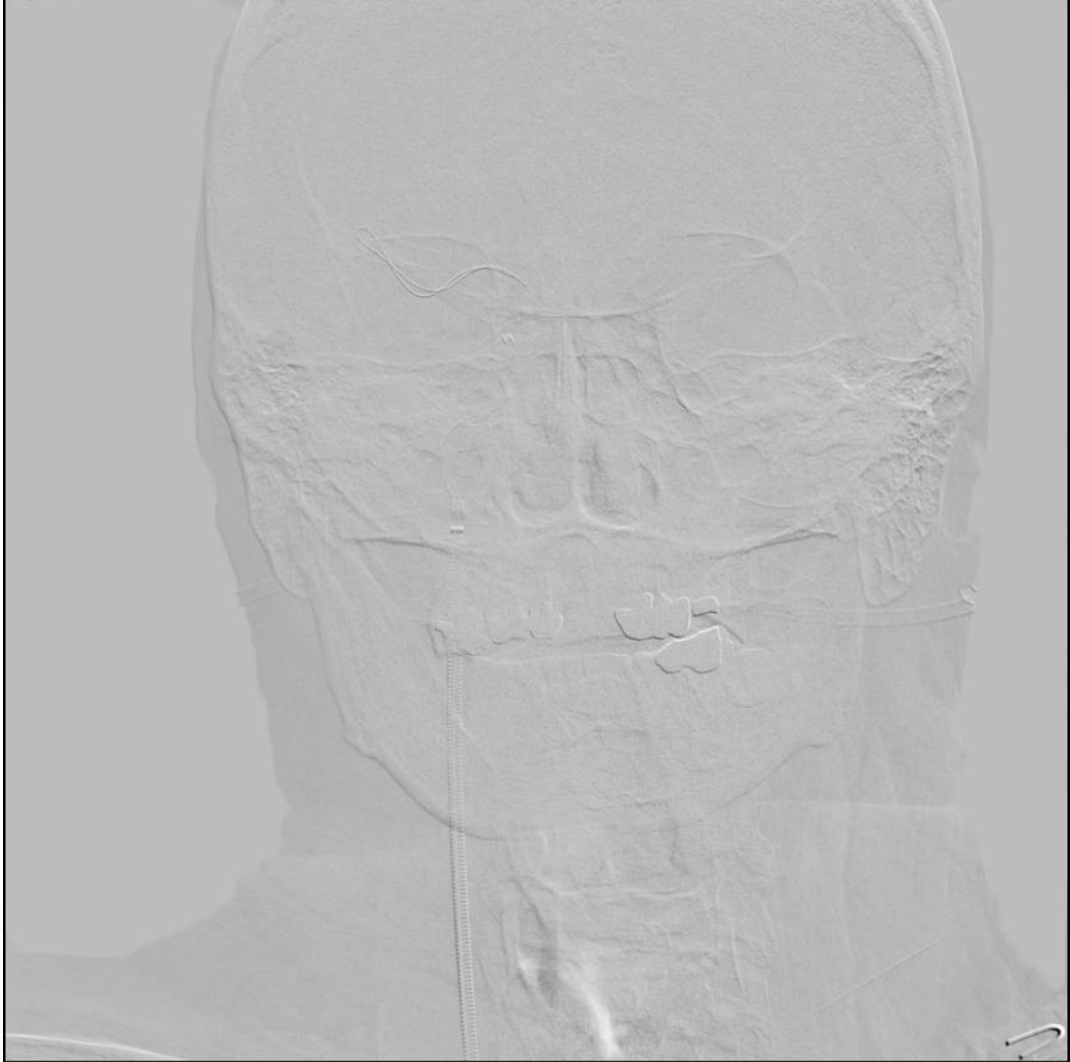



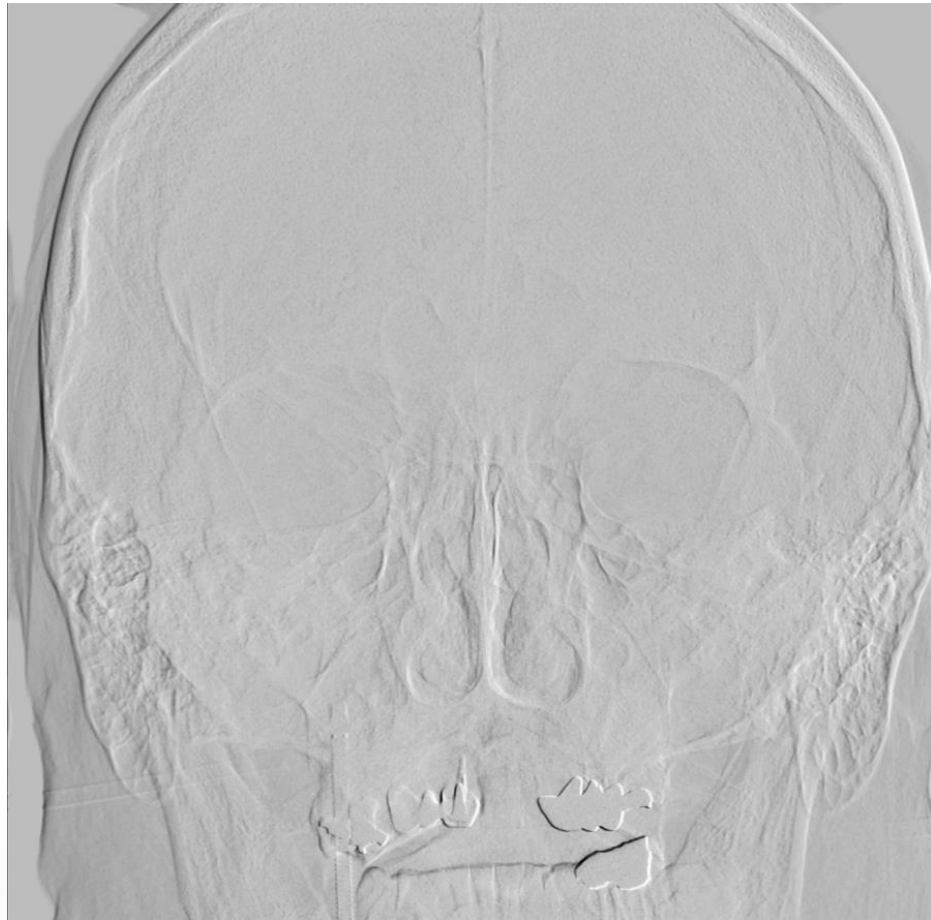
# Stenttrombektómia iCMP

- iCMP spôsobená uzáverom veľkej mozgovej tepny  
u pacientov v časovom okne
- 38 pacientov
- 91% technická úspešnosť
- 58% dobrý neurologický outcome
- Nutnosť optimalizácie diagnosticko-terapeutického algoritmu







# Čo ďalej...?

- Embolizácie intrakraniálnych výdutí  
(krvácajúcich, nekrvácajúcich) – 11/2016

